COLUMBIA LIBRARIES OFFSITE
HEALTH SCIENCES STANDARD
HX00035939

Columbia University
in the City of New York

College of Physicians and Surgeons

Library

Digitized by the Internet Archive
in 2010 with funding from
Columbia University Libraries

http://www.archive.org/details/diequerexcisiond00schm

# MITTEILUNGEN

AUS DEM KÖLNER

# BÜRGERHOSPITAL

HERAUSGEGEBEN VOM OBERARZT

PROF. DR. BARDENHEUER.

---

ZWEITES HEFT:

**Die Querexcision der Fusswurzelknochen**

von Dr. J. Schmidt.

Mit vier Tafeln in Lichtdruck.

KÖLN & LEIPZIG.

DRUCK UND VERLAG VON ALBERT AHN.

1886.

# PROSPECT.

Indem die unterzeichnete Verlagsbuchhandlung mit vorliegendem 2. Hefte die Serie der

## Mitteilungen aus dem Kölner Bürgerhospital

herausgegeben vom Oberarzt

**Professor Dr. Bardenheuer**

erweitert, glaubt sie nicht unterlassen zu können, die Herren Aerzte auf die Bedeutung dieses Werkes wiederholt aufmerksam zu machen.

Das ausgedehnte Operationsfeld, welches das Kölner Bürgerhospital der ärztlichen Praxis bietet, nicht minder auch der bedeutende, weit über die Grenzen Deutschlands hinausgehende Ruf seines Oberarztes, Professor Dr. Bardenheuer, war Veranlassung, dass an diesen das wiederholte Ersuchen gelangte, er möge seine reichen Erfahrungen der ärztlichen Kollegenschaft nicht vorenthalten. Lange hat der Herr Verfasser gezögert, diesem Wunsche nachzukommen, einerseits wegen der Ueberbürdung mit den täglichen Berufsgeschäften, andererseits aber auch wegen seiner Mitarbeiterschaft an dem grossen medizinischen Sammelwerk von Billroth und Luecke. Schliesslich wurde der Wunsch geltend gemacht, die Erfahrungen aus dem Bürgerhospital in medizinischen Fachblättern erscheinen zu lassen; aber auch davon musste Abstand genommen werden, weil die Abhandlungen zu umfangreich und mit Zeichnungen versehen sein müssen, deren Wiedergabe von zu grossen Schwierigkeiten begleitet wäre. Und so

Fortsetzung siehe 3. Seite des Umschlages.

# MITTEILUNGEN

AUS DEM KÖLNER

# BÜRGERHOSPITAL

HERAUSGEGEBEN VOM OBERARZT

PROF. DR. BARDENHEUER.

---

ZWEITES HEFT:

**Die Querexcision der Fusswurzelknochen**

von Dr. J. Schmidt.

Mit vier Tafeln in Lichtdruck.

KÖLN & LEIPZIG.

DRUCK UND VERLAG VON ALBERT AHN.

1886.

# DIE QUEREXCISION

DER

# FUSSWURZELKNOCHEN

VON

DR. JULIUS SCHMIDT,
Arzt am Augustinerinnenkloster.

Mit vier Tafeln in Lichtdruck.

KÖLN & LEIPZIG.
DRUCK UND VERLAG VON ALBERT AHN.
1886.

RD552
.S66

# Die Querexcision

der

## Fusswurzelknochen.

---

## Einleitung.

Seit längerer Zeit, und zwar schon seit dem Jahre 1882, wird vom Oberarzte der chirurgischen Abteilung des Kölner Bürgerhospitals, Herrn Professor Dr. Bardenheuer, bei Caries der Tarsal- und Metatarsalknochen ein Operationsverfahren angewandt, welches sowohl wegen der Einfachheit und Leichtigkeit der Ausführung, als besonders wegen des prompten Erfolges gegenüber den ältern Methoden wohl der Mitteilung wert erscheinen dürfte. Wenn ich von Caries spreche, so ist dieses Wort nur der Kürze halber gewählt. Ich verstehe darunter hauptsächlich den infolge der fungösen Entzündung der Gelenke entstehenden pathologischen Knochenprozess, resp. den Knochenprozess, der jene Entzündung der Gelenke bedingt. Die Streitfrage, was in vielen Fällen das primär Erkrankte, ob Gelenk oder Gelenkende d. i. Knochen, ist, möchte ich keiner weiteren Discussion unterziehen, da es für die gegenwärtige Abhandlung nicht von Belang ist.

Entschieden wird der Fuss mit seinen kleinen Gelenken bis heute noch gegenüber den andern Gliedern mit ihren Gelenken von vielen etwas stiefmütterlich behandelt: Zur Heilung der Caries der Fuss- und Mittelfusswurzelknochen geschieht entweder zu wenig oder manchmal auch zu viel.

Zu wenig geschieht in sehr vielen Fällen, wo man sich mit der Auslöffelung der erkrankten Partieen oder mit der sub-

periostalen Resection eines oder mehrerer Knochen begnügt, zu viel anderseits, wenn man einen cariös erkrankten Fuss ohne weiteres amputiert, während noch viele zum Gehen verwendbare, ja wichtige und in ästhetischer Hinsicht schöne Teile hätten erhalten werden können.

Dem Evidement und der subperiostalen Resection der cariös erkrankten Fusswurzelknochen, dem erstern mehr wie der letztern, haftet insbesondere der Mangel an, dass der cariöse Prozess in sehr vielen Fällen gar nicht oder nur scheinbar, d. h. zeitweise zum Stillstand oder zur Ausheilung gelangt; häufig genug sieht man sogar nach einer blossen Auslöffelung den Prozess in noch stärkerem Masse auftreten. Warum, ist sehr leicht erklärlich:

1. Handelt es sich manchmal nicht um einen, sondern um zwei und eventuell noch mehr von einander vollständig getrennte Krankheitsherde, von denen dann die noch nicht so sehr entwickelten, weil dem Auge nicht deutlich zugänglich, gar nicht gesehen werden;
2. wird das eiterige Secret, welches bei den kurzen Gelenkbändern unter einem sehr hohen Drucke steht, schon vor der Operation zwischen den einzelnen schmalen Knochenspalten hindurch in entferntere, bis dahin noch gesunde kleinere Gelenke getrieben; oder
3. es steht bei der zum Zwecke der Auslöffelung oder partiellen Resection gesetzten kleinen Wunde zu befürchten, dass das stauende Secret aus den gleichen Gründen wie vorher eine Verbreitung in vielleicht noch gesunde Abschnitte erhält.

So ist es uns auch unter einer sehr grossen Anzahl von Auslöffelungen bez. partiellen Resectionen nur selten gelungen, eine Ausheilung zu erzielen; im Gegenteil machte es den Eindruck, als ob der Prozess durch einen zu geringen Eingriff nur noch befördert werde. Wir waren dann später genötigt, zu amputieren resp. zu exarticulieren. In solchen Fällen wäre jedenfalls eine conservative Behandlung, d. h. gar keine Operation dem zu geringen Eingriffe vorzuziehen gewesen.

Was nun die Amputation eines cariösen Fusses anlangt, so wollen wir einmal von der Bedeutung des Fussgewölbes für den

Gehact absehen und nur die grössere Fläche, mit welcher wir auftreten, für das sichere Gehen in die Wagschale fallen lassen; es ist dann ganz klar, dass die Gehfähigkeit sich um so mehr verschlechtern wird, je mehr vom Fusse, von den Zehen ab gerechnet, amputiert wird. Wenn es uns also möglich ist, eine grössere Fläche zum Auftreten zu erhalten, so wird hierdurch für den Gehact schon vieles gewonnen sein. Nun ist in weitaus den meisten Fällen die cariöse Erkrankung auf die fünf kleinern Fusswurzelknochen, nämlich die drei Keilbeine, das Würfel- und das Kahnbein beschränkt, eventuell sind noch die Basis eines oder mehrerer Mittelfusswurzelknochen mit ergriffen; wenn es nun gelingt, das Erkrankte zu entfernen, dabei aber die Zehen zu erhalten, so ist der obigen Bedingung schon genügt. Dagegen bemerkt Hüter[1]) in seinem Lehrbuche: »Man hat zwar die kleinen Fusswurzelknochen in den verschiedensten Combinationen, die drei Keilbeine mit dem os naviculare und auch noch mit dem os cuboides etc. reseciert; aber mit der Ausdehnung der Resection wird die Tragfähigkeit des Fusses beeinträchtigt, so dass man in die Lage kommen kann, nach Heilung der Resectionswunde den Fuss zu amputieren, weil der Geheilte mit ihm den Gehact nicht vollziehen kann.«

Dem kann ich durchaus nicht beipflichten, weil ich mir einerseits nicht klar machen kann, warum bei einem etwa im Chopart'schen Gelenke amputierten bezw. exarticulierten Fusse die Tragfähigheit eine bessere sein soll, als wenn sich vor diesem Gelenke noch ein Teil des Mittelfusses mit den Zehen befindet, und weil anderseits nach den obigen Ausführungen die Gehfähigkeit, wenn der vordere Fussteil erhalten wird, jedenfalls eine bessere sein wird, als wenn man amputiert, weil eben eine grössere Fläche zum Auftreten vorhanden ist; beweisen doch auch die nachher angeführten Fälle, dass dem wirklich so ist. Ich kann mir wohl vorstellen, dass Hüter dies mit Bezug auf den Wegfall des Gewölbes verstanden wissen will. Aber auch diesem Factor kann leicht Rechnung getragen

[1]) Hüter, C., Klinik der Gelenkkrankheiten, I. Auflage, pag. 354.

werden, wenn es gelingt, nach Entfernung der erkrankten Knochen den noch stehengebliebenen, vordern Sceletteil mit dem hintern in eine feste, womöglich knöcherne Vereinigung zu bringen, so dass jener mit diesem einen der Planta des Fusses zugewandten stumpfen Winkel bildet. Zu diesem Zwecke empfiehlt es sich auch, den zu resecierenden Knochenteilen die Form eines abgestumpften Daches zu geben, derart, dass die vordere Schnittfläche von oben und hinten nach unten und vorn, die hintere, mehr nach der Fersengegend hin belegene, von oben und vorn nach unten und hinten gerichtet ist.

## Litteratur.

Ehe ich nach diesen Erörterungen zur Beschreibung des Bardenheuer'schen Operationsverfahrens komme, durch welches es gelingt, den obigen Eventualitäten eines zu geringen oder zu grossen Eingriffes vorzubeugen, muss ich erwähnen, dass allerdings schon vor Bardenheuer auch andere Chirurgen sich bemüht haben, möglichst viel vom Fusse zu retten, wobei sie aber ein bei weitem nicht so vollkommenes Operationsverfahren anwandten. Hier verdient an erster Stelle Mikulicz[2]) erwähnt zu werden, der sowohl im Princip, als auch in der Ausführung dem Bardenheuer'schen Verfahren am nächsten kommt. Es handelte sich um einen Patienten, bei welchem die Haut der Ferse und der Fussohle neben der cariösen Erkrankung der Knochen ausgiebig zerstört war. Mikulicz führte nun einen Schnitt quer durch die Fussohle, zog von den Enden desselben Schnitte nach den Malleolen und verband deren Enden durch einen die hintere Unterschenkelcircumferenz einnehmenden Schnitt. Er resecierte dann die untersten Enden von Tibia und Fibula, den Talus und Calcaneus und die hintern Teile von Kahn- und Würfelbein und liess dann den vordern Teil des Fusses an die Unterschenkelknochen anwachsen.

[2]) Mikulicz, Johann, Wien. Eine neue osteoplastische Resectionsmethode am Fusse. Arch. für klin. Chir. Bd. 26 S. 494.

Ausser ihm muss ich noch zwei andere Chirurgen erwähnen, die aber beide den Weichteilschnitt so legen, dass sie sehr leicht erkrankte Partieen übersehen können.

Neuber[3]) unterscheidet:

1) Eine Resectio articulationis tarso-metatarseae,
2) die Resection des os cuboideum,
3) die Resection der medial gelegenen kleinen Fusswurzelknochen,
4) die Resection sämtlicher kleinen Fusswurzelknochen.

Ferner erwähnt Kappeler[4]) sieben von ihm selbst operierte Fälle:

Im 1. wurden mit zwei Seitenschnitten reseciert: Die Basis der Metatarsalknochen, die drei ossa cuneiformia und das os cuboideum.

Im 2. nach einem innern Seitenschnitte: das os scaphoideum, die drei ossa cuneiformia und die Gelenkflächen vom zweiten und dritten Metatarsalknochen, verbunden mit dem Evidement des os cuboideum.

3. Fall: Zwei Seitenschnitte; Resection des Talus, des os naviculare, der drei ossa cuneiformia, des os cuboideum und eines Stückes des Calcaneus.

4. Fall: Resection der drei ossa cuneiformia, des os cuboideum und der fünf Metatarsalknochen.

5. Fall: Resection der Gelenkenden von Tibia und Fibula, des Talus, os naviculare, der drei ossa cuneiformia und des os cuboideum, verbunden mit dem Evidement des Calcaneus.

6. Fall: Resection der fünf Matatarsalknochen, der drei ossa cuneiformia, des os cuboideum, naviculare, des Talus und eines Teiles des Calcaneus.

7. Fall: Resection des Talus, des os naviculare, des os cuboideum mit Evidement des Calcaneus.

Ausserdem stellt Kappeler noch 59 ähnliche aus der Litteratur von ihm gesammelte Fälle zusammen und sagt dabei auch

---

[3]) Neuber, G., Kiel, typische Resectionen im Bereiche der kleinen Tarsalknochen. Arch. für klin Chir. Bd. 26 S. 475.

[4]) Kappeler, O., Münsterlingen, über grosse atypische Resectionen am Fusse. Deutsch. Zeitschrift für Chir. Bd. 13. S. 432.

im Gegensatz zu Hüter,[5]) dass es falsch wäre, dass hierdurch der Fuss unbrauchbar würde; es würden nicht nur »befriedigende, sondern sogar erstaunliche« Resultate mit derartigen Operationen erreicht. Aber ausdrücklich will Kappeler alle Quer- und Lappenschnitte vermieden wissen, weil er die Sehnen schonen will.

## Ausführung der Operation.

Nach Bardenheuer nun wird, um die erkrankten Partieen in ihrer ganzen Ausdehnung zugänglich zu machen und dann im Gesunden resecieren zu können, quer über das Dorsum des Fusses, wo sich ja meistens auch die Fistelöffnungen befinden, ein Schnitt geführt, welcher sämtliche Weichteile bis auf die Knochen durchtrennt. Die Gegend, in welcher der Schnitt zu legen ist, ergiebt sich aus dem Sitze der Erkrankung; für gewöhnlich führt man ihn von der Basis des ersten bis zu der des fünften Metatarsalknochens resp. umgekehrt; man kann alsdann, indem man von seinen Endpunkten aus an den Fussrändern noch Schnitte nach hinten führt, sich die Weichteile, wenn nötig, in toto in einem Lappen abpräparieren. Sollte es erforderlich sein, so verlängere man, um vordere Teile noch resecieren zu können, an einem Fussrände den Schnitt nach vorn.

Dies an beiden zu thun, empfiehlt sich jedoch nicht, weil alsdann leicht Gangrän des vordern Lappens eintreten könnte. Noch einfacher kann man sich einen hintern Lappen dadurch bilden, dass man den queren Schnitt bogenförmig führt; hiermit kommt man in den meisten Fällen ganz gut aus. Weiterhin empfiehlt es sich, die zum Hallux führenden Sehnen womöglich

[5]) Hüter, C., loc. cit.

zu schonen, was in vielen Fällen sehr gut geht, ohne dass man dadurch an einem genauen Einblick verhindert wird. Sollte jedoch letzteres der Fall sein, so durchschneide man lieber auch diese Sehnen, ehe man sich der Gefahr aussetzt, durch Zurücklassen kranker Massen dem Patienten zu schaden. Sollten sich auf dem Fussrücken viele Fisteln oder exulcerierte Stellen befinden, so schneidet man diese zweckmässig durch ein Oval aus.

Die quere Schnittführung muss als eine Hauptbedingung hingestellt werden, da sie allein es ermöglicht, eine genaue Einsicht in die erkrankten Teile zu bekommen; denn, angenommen auch, dass man mit langen Seitenschnitten die Knochen gut übersehen und im Gesunden operieren könnte, so ist dies doch inbezug auf die Weichteile schon viel weniger möglich, und liegt die Gefahr nahe, dass man vielleicht zwischen den Sehnen liegende Granulationen zurücklasse. Für gewöhnlich werden also ausser kleinern Gefässen und Nerven durchschnitten: Die Sehnen der Musculi extensor digitorum communis longus und brevis, die Musculi interossei externi und eventuell der Musculus abductor digiti minimi. Diese Muskeln haben ja am Fusse bei weitem nicht die Bedeutung, wie die ihnen entsprechenden an der Hand. Denn es möchte sich wohl eine grosse Übung dazu gehören, ausser dem Hallux einen andern der Zehen unter dem Einflusse des Willens für sich allein zu strecken. Für gewöhnlich erfolgt die Streckung der Zehen gemeinschaftlich; dies wird aber durchaus nicht durch unser Operationsverfahren aufgehoben.

Nach ihrer Durchschneidung ziehen, wie wir in allen Fällen zu beobachten die Gelegenheit hatten, sich die Sehnenstümpfe durchaus nicht zurück, vielmehr treten sie nach Entfernung der kranken Knochen und Adaptierung des vordern Fussteiles an den hintern noch um ein Stück über den Hautrand hervor, so dass man sich meistens noch genötigt sieht, sie zu kürzen. Wenn nun auch nicht immer gerade die zugehörigen Sehnenenden miteinander verwachsen, so genügt es nach dem oben Erwähnten schon vollständig, dass die centralen mit den peripheren Teilen durch die Hautnarbe eine feste Verbindung

miteinander erhalten, wodurch ein gemeinsames Strecken der Zehen erreicht wird. Die zugehörigen Sehnenstümpfe miteinander zu vernähen, ist demnach überflüssig, und möchte sich dies nicht einmal nach der im 8. Falle gemachten Beobachtung, wo dieselben alle gangränös wurden, empfehlen; die hier in Betracht kommenden Sehnen sind eben zu zart und fein für eine ordentliche Naht.

Hier sei noch kurz erwähnt, dass Hüter [6]) sich für die Resection des Talocruralgelenkes im Principe desselben Operationsverfahrens bediente, wie Bardenheuer bei den kleinern Fussgelenken.

Nachdem nun die etwa gebildeten Lappen nach vorn und hinten von den Knochen genügend abpräpariert worden sind, werden diese vor und hinter der erkrankten Partie mitsamt dem Periost mit der Säge oder mit Hammer und Meissel quer zur Längsachse des Fusses vollständig durchtrennt und von den Weichteilen der planta abgelöst. Die beiden Sägeflächen sind entweder parallel untereinander oder sie divergieren nach der Seite, an welcher die Erkrankung weiter vorgeschritten ist, so dass also im letztern Falle ein Keil aus dem Knochen ausgeschnitten wird. Natürlich darf die Divergenz keine zu starke sein, weil sonst bei der später erfolgenden Adaptierung des vordern Fussteiles an den hintern unzulässige Winkelstellungen eintreten würden. Ist die Erkrankung daher nur auf die innere resp. die äussere Hälfte beschränkt, so werden auf der anderen Seite natürlich vollständig gesunde Knochen mit fortgenommen. Es empfiehlt sich für alle Fälle, keine Gelenkfläche in der Wunde stehen zu lassen, sondern immer die zugehörigen Knochen anzufrischen, weil die Heilung alsdann rascher vor sich geht, also z. B. für den Fall, dass der hintere Schnitt gerade in das Chopart'sche Gelenk fällt, die vordere Gelenkfläche von Talus und Calcaneus noch mit zu entfernen, auch wenn diese Knochen nicht erkrankt sind.

[6]) Hüter. C. Ueber Resection des Fussgelenkes mit vorderm Querschnitt. Arch. f. klin. Chir. Bd. 26. S. 812.

Nach der Operation steht der vordere Teil des Fusses mit dem übrigen Gliede nur durch einen plantaren Lappen, welcher jenem die Ernährung sichert, in Verbindung. Erschienen auch die Zehen bisweilen während und kurz nach der Operation cyanotisch, so hatten dieselben doch bald ihre natürliche Farbe und Wärme wiedererlangt, so dass dies wohl nur auf die während der Operation vorkommende stärkere Herabsenkung des vordern Fussteiles und die dadurch bedingte Knickung der Gefässe und Circulationsstörung zurückgeführt werden kann. Ja, die Patienten haben, sobald sie aus der Narkose erwachen, ein ganz genaues Localisationsvermögen, sogar auf dem Dorsum der Zehen.

Nachdem nun noch die Weichteile von den in ihnen befindlichen Granulationsmassen gereinigt und die Blutung gestillt worden, — in allen Fällen ist es geraten, mit dem Esmarch'schen Schlauche zu arbeiten, weil man alsdann weit besser gesunde von kranken Geweben unterscheiden kann — wird die Wunde entweder mit Verbandstoff — Thymol- oder Jodoformgaze — ausgestopft und erst später, nach erfolgter Granulationsbildung der vordere Fussteil an den hintern angedrängt und event. noch die Hautwunde angefrischt und secundär genäht; oder es wird direct genäht und drainiert. Event. kann man auch das Verfahren der Naht durch Einstülpen der Haut nach Esmarch anwenden, wie dies in zwei der folgenden Fälle mit Erfolg geschehen ist. Welches Verfahren man hier einschlagen will, bleibt so ziemlich dem Belieben überlassen, jedoch empfiehlt es sich, in Fällen ausgedehnter Zerstörung der Knochen und Durchsetzen der Weichteile durch Granulationen nicht zu nähen, wenigstens nicht primär.

## Verlauf.

Die Heilung verlief in den im folgenden mitgeteilten Fällen meistens vollständig reactionslos. Schon nach zwei bis drei Wochen konnte der vordere Fussteil gut bewegt, namentlich auch dorsale Flexion der Zehen ausgeführt werden. Nach einem Monate war dann meist die Heilung perfect, abgesehen davon, dass vielleicht noch hier und da eine kleine Fistel bestand.

Für den Fall, dass die Verbindung des vordern mit dem hintern Fussteile eine zu lockere bleibt, oder dass jener eine perverse Stellung zu diesem, d. h. entweder Ad- oder Abductionsstellung annimmt, oder endlich, was meist wegen der Zerstörung des Fussgewölbes der Fall ist, dass der Fuss sich zum Plattfuss gestaltet, legt man in corrigierter Stellung Gipsverbände an, mit welchen die Patienten event. schon herumgehen können, und durch welche meist in ganz kurzer Zeit diesen Übelständen abgeholfen wird. Für das spätere Gehen möchte es sich immer empfehlen, einen Plattfussschuh tragen zu lassen, weil dadurch, wie leicht abzusehen, der Gang ein bedeutend besserer wird. Jedoch sind auch diejenigen von den im Folgenden erwähnten Patienten, bei welchen dies aus irgend einem Grunde, vielleicht nur aus Vergesslichkeit, unterlassen worden war, wie ich mich selbst überzeugt habe, gut herumgegangen, d. h. sie traten sicher auf, ohne dabei zu hinken oder Schmerz zu empfinden.

Hinsichtlich der Frage, in welcher Art die Verbindung zwischen dem vordern und hintern Fussteile zustande kommt, verweise ich auf Fall 9, wo sich, wie später die Section ergab, ein vollständig neues Gelenk gebildet hatte. Ob auch schon einmal eine knöcherne Vereinigung eintreten kann, muss ich bis jetzt dahingestellt sein lassen; jedenfalls würde es sich empfehlen, in denjenigen Fällen, wo sie erwünscht wäre, Knochennähte zwischen vorderm und hinterm Fussteile anzuwenden.

Das ist im grossen und ganzen das Bardenheuer'sche Operations-Verfahren, bei dem besonders nicht zu gering angeschlagen werden darf, dass es für den Patienten ein ganz anderes Gefühl ist, wenn er mit einem in seiner allgemeinen Form wohl erhaltenen Gliede, als wenn er mit einem unförmlichen Fusse oder sogar Stumpfe geheilt wird; unterscheidet sich ja der durch die beschriebene Operation entstehende Fuss nur durch seine, bei Kindern kaum merkliche Verkürzung, die das Tragen gleicher Fussbekleidungen ohne weiteres gestattet, von dem gesunden.

Im Folgenden teile ich die Fälle, von welchen mir Notizen in geringerer oder grösserer Ausführlichkeit zu Gebote standen und die auch zum grösseren Teile von mir selbst beobachtet und nachbehandelt wurden, in chronologischer Reihenfolge, d. h. nach dem jedesmaligen Datum der Operation mit. Es sind deren im Ganzen sechzehn. Daran werde ich noch einen von mir selbst operierten Fall anschliessen.

## Krankengeschichten.

### 1. Fall.

Kind Hottenberg, Elise, 5 Jahre alt; am 15. April 82 im Augustinerinnenkloster Resection der linken Tarsalknochen und Evidement des Condylus internus femoris dextri. Der Heilungsprocess am Fusse nahm einen guten Verlauf und war Mitte Mai beendigt. Jedoch ging das Kind später an Basilarmeningitis zu grunde.

### 2. Fall.

Becker, Ursula, 30 Jahre alt, aus Schacht bei Uckerath wurde am 9. October 82 wegen Caries des rechten Fusses in das Kölner Bürgerhospital aufgenommen.

Ihre Mutter starb in noch jugendlichem Alter im Wochenbette. Der Vater lebt noch, ist 68 Jahre alt, seit etwa 10 Jahren brustleidend. Sieben noch lebende Geschwister sollen gesund sein. Die unverehelichte Patientin, die in ihrer Jugend nie krank gewesen sein will, hustet seit etwa vier Jahren; im Auswurf hat sie bisweilen auch Spuren von Blut bemerkt. Vor einem halben Jahre erkrankte dann der rechte Fuss, schwoll unter stechenden Schmerzen an und brach vor ca. einem Monat auf.

Bei der Patientin besteht Spitzenaffection beiderseits. Auf dem rechten Fussrücken näher dem innern Rande befindet sich in der Höhe der Keilbeine eine von exulcerierter Haut umgebene Fistel, durch welche man mit der Sonde in cariösen Knochen gelangt.

Operation am 20. October 82. Der Schnitt verlief in der Höhe der Keilbeine vom äussern zum innern Fussrande und trennte alle auf dem Dorsum liegenden Weichteile. Es wurden alsdann

reseciert: Die Basis der vier letzten Metatarsalknochen, die drei Keilbeine, teilweise das Kahn- und das Würfelbein. Die Knochenschnittflächen lassen sich auf der Zeichnung darstellen durch zwei zur Längsachse des Fusses senkrechte, untereinander parallele Linien, von denen die untere den Gelenkknorpel der Basis des ersten Metatarsalknochens tangiert, die obere durch die obere Kante des äussern Keilbeines geht. Nach der Operation wurde die Wunde mit Thymolgaze ausgestopft.

Der Verlauf war vollständig fieber- und schmerzlos. Bei dem am 27. October 82 vorgenommenen ersten Verbandwechsel waren die Wundflächen bis auf den Gelenkknorpel des ersten Metatarsalknochens mit frischen Granulationen bedeckt. Nach Reinigung der Wunde wurden die Granulationsflächen aneinandergelegt und durch den Verband fixiert. Am 30. October waren die Wundflächen mit einander verklebt, und konnte die Patientin spontan alle Zehen plantar und dorsal flectieren. Während bis hierhin die Heilung glatt und ohne Zwischenfall von statten gegangen, trat plötzlich ein Stillstand ein. Die an den beiden Enden des Operationsschnittes gelegenen Fisteln schlossen sich nicht, fingen vielmehr an stärker zu secernieren; der Fuss schwoll wieder stärker an und wurde schmerzhafter. Infolge dessen wurde am 4. Februar 83 nochmals dem früheren Schnitte entsprechend incidiert und noch stehengebliebene Teile von Kahn- und Würfelbein, in welchen sich wieder cariöse Processe etabliert hatten, entfernt. Auch jetzt ging die Heilung anfangs flott von statten, um später wieder stillzustehen. Nochmals musste daher am 12. April 83 der Fuss aufgeklappt und von Fersen- und Sprungbein je eine $^3/_4$—1 cm dicke Knochenscheibe entfernt werden. Anfangs Juni 83 war alles geheilt bis auf eine kleine, an der innern Fussseite im Wundwinkel befindliche Fistel, in welche in der Folge Jodoformstifte eingeführt wurden. Am 4. Oktober 83 konnte Patientin, am Fusse vollständig geheilt, aus dem Hospitale entlassen werden; sie ging sehr gut, hatte beim Auftreten nicht die geringsten Schmerzen und war auch in ihrem Allgemeinbefinden bedeutend gebessert. Die Fig. I und II zeigen den Fuss von der Innen- und Aussenseite gesehen.

Patientin ist vor Kurzem noch einmal wegen eines anderen Leidens im Bürgerhospitale gewesen. Am Fusse hat sich bis jetzt noch nicht das Geringste geändert.

### 3. Fall.

Wisdorf, Laurenz, 24 Jahre alt, Bäcker aus Köln, wurde am 23. September 82 wegen Caries des linken Fusses in das Bürgerhospital aufgenommen.

Patient will als Kind von 8 Jahren achtzehn Wochen lang krank, dann aber immer vollständig gesund gewesen sein, bis vor 4 Monaten, von wo ab er sein jetziges Leiden datiert. Die Mutter soll im Alter von 56 Jahren gestorben sein, nachdem sie lange gehustet. Vater und Geschwister leben und sind gesund.

Die Lungen des Patienten intact. An der Aussenseite des linken Fusses in der Höhe des Cuboidbeines befindet sich eine Fistel, durch welche man mit der Sonde in cariösen Knochen gelangt. Am 26. September 82 wurde nach Erweiterung der Fistel das Evidement mit nachfolgender Cauterisation mit dem Paquelin'schen Apparate ausgeführt.

Da sich die Fistel jedoch in der Folge nicht schloss, sondern stark eiterte, wurde am 3. November 82 zur Resection des mittleren Fussteiles geschritten. Die erkrankte Haut wurde durch ein Oval mit ausgeschnitten und, nachdem die Weichteile genügend von den Knochen losgelöst waren, durch zwei Sägeschnitte entfernt: (Fig. III) die Basis der vier letzten Metatarsalknochen, das mittlere und äussere Keilbein, das Kahnbein, das Würfelbein, vom innern Keilbeine nur die hintern zwei Drittel, der vordere Teil des Sprung- und Fersenbeines: ein Keil also, dessen Basis nach dem äussern Fussrande zu lag. Zerstört waren: das ganze Cuboidbein, die Basis des vierten und fünften Metatarsalknochens, ein Teil des äussern Keilbeines und die vordere Gelenkfläche des Calcaneus. Es befand sich jedoch auch noch ein umschriebener käsiger Herd in der Planta unterhalb des innern Keilbeines. Da der Esmarch'sche Schlauch angewendet worden, war die Blutung nach Lösung desselben eine ziemlich bedeutende. Nach Stillung der Blutung durch Unterbinden und Umstechen der

spritzenden Gefässe wurde die Wunde mit zweiprozentiger, nasser Karbolwatte ausgestopft und im übrigen Lister'scher Verband angelegt. Im Verlauf traten keine Schmerzen und keine Fieber auf.

Am 6. November wurde die Carbolwatte entfernt und durch Thymolgaze ersetzt. Beim zweiten Verbandwechsel am 11. November granulierte die Wunde so schön, dass die Haut auf dem Dorsum nach Anfrischung und vorheriger Drainage vernäht werden konnte. Nur vierzehn Tage nach der Operation bedurften die Zehen beim Verbandwechsel keiner haltenden Hand mehr. Patient konnte sie plantar und dorsal flectieren. Aber auch hier wurde wie beim vorherigen Falle die Eiterung im December 82 wieder stärker, der Fuss schwoll bedeutend an, es bildeten sich überall neue Fisteln, so dass am 30. Januar 83 die Amputation nach der Methode von Syme ausgeführt werden musste, worauf denn Patient am 11. März 83 als geheilt entlassen wurde.

### 4. Fall.

Kind Abels, Fritz, aus Düren, 4 Jahre alt, operiert am 11. Dezember 82 im Augustinerinnenkloster wegen Caries der linken Fusswurzelknochen. Es wurden entfernt: die vordern Gelenkflächen von Talus und Calcaneus, die fünf kleinen Tarsalknochen und die Basis der fünf Metatarsalknochen. Die Heilung war so schnell beendigt, dass das Kind bereits am 15. Januar 83 nach Hause entlassen werden konnte. Ich habe dasselbe nach ungefähr 6 Monaten noch einmal gesehen und die beigefügten Fig. IV und V darnach anfertigen lassen. Das Kind ging damals mit Hülfe eines Plattfussschuhes sehr schön; der Fuss hatte eine gefällige Form und war nur unbedeutend gegen den gesunden verkürzt.

### 5. Fall.

Frau Catharina Zingsheim, 31 Jahre alt, aus Köln, wurde am 20. Dezember 82 wegen Caries des linken Fusses in das Bürgerhospital aufgenommen.

Patientin giebt an, früher stets gesund gewesen zu sein. Seit 22 Wochen klagt sie über ihren linken Fuss. Ohne besondere

Veranlassung fing die äussere Seite des Fussrückens an zu schmerzen. Die Gegend schwoll an und rötete sich. Die Bewegungen des Fusses blieben jedoch frei. Am 1. Dezember 82 wurde durch eine Incision in der Stadt etwas Eiter entleert, worauf sich Patientin dann ins Hospital aufnehmen liess.

Der vierte und fünfte Metatarsalknochen ist angeschwollen, und die Sonde führt auf rauhen Knochen. Die Patientin ist fieberfrei. Die Fistel schliesst sich unter Jodoformverbänden und Cataplasmen, um später wieder aufzubrechen.

Deshalb wird am 12. Februar 83 die Resection aus dem Tarsus und Metatarsus des Fusses vorgenommen. Schnitt quer über den Fussrücken, welcher die Sehnen bis auf den Knochen durchtrennt; nur die Extensorensehnen des Hallux werden geschont. Entfernt werden die vorderen Gelenkflächen von Talus und Calcaneus, die Basis der fünf Metatarsalknochen und die zwischenden genannten liegenden kleinern Tarsalknochen. Nach Stillung der Blutung wurde die Wunde ausgestopft. Lister'scher Verband und Schiene.

Fieber- und schmerzloser Verlauf. Beim ersten Verbandwechsel am 19. Februar 83 sah die Wunde sehr schön aus, und wurden die Wundflächen aneinandergelegt. In der Folge bildete sich an der Innenseite des Fusses ein Abscess, der sich spontan öffnete und durch welchen die Sonde auf rauhen Knochen führte. Am 10. April 83 wurde eine Nachresection vorgenommen. Entfernt wurde dabei eine Knochenscheibe vom Talus und Calcaneus, ein Stück von jedem Metatarsalknochen und alles dazwischenliegende verdächtige Gewebe. Am 27. April waren die Wundflächen mit reinen Granulationen bedeckt und konnten aneinander gelegt werden. Indes kam der Prozess nicht zum Stillstand, die Eiterung dauerte fort und die Kräfte der Patientin nahmen, obgleich nochmals eine Nachresektion vorgenommen wurde, stetig ab. Die ihr vorgeschlagene Amputation wollte Patientin nicht zugeben. Sie starb am 9. September 83 an Lungenödem.

### 6. Fall.

Kind Simon, Emil, aus Werden a. d. R. Querexcision aus dem Fusse wegen Caries am 8. März 83. Rasche Heilung und

Entlassung aus dem Augustinerinnenkloster, wo die Operation vorgenommen worden war, am 14. April 1883.

7. Fall.

Donner, Johann, 45 Jahre alt, Kutscher aus Köln, am 23. August 83 wegen Caries des linken Tarsus ins Bürgerhospital aufgenommen.

Die Mutter des Patienten soll im Alter von 47 Jahren an Auszehrung gestorben sein, der Vater mit 69 Jahren nach einer Erkältung und zweimonatlicher Krankheitsdauer an Brustleiden und ein Bruder mit 47 Jahren an der Kehlkopfschwindsucht; fünf andere ältere Geschwister sollen gesund sein.

Patient will, abgesehen von häufigen Erkältungen, nie besonders krank gewesen sein. Vor zwei Jahren bemerkte er zuerst Schmerzen an der Metatarsalgegend der beiden äussern Zehen, die sich zeitweilig verloren, aber auch immer wiederkehrten. Etwa 14 Tage vor der Aufnahme ins Hospital bildete sich eine Fistel auf dem Fussrücken.

Patient ist verheiratet und hat drei Kinder, die gesund sein sollen. Lungenbefund normal. Auf dem linken Fussrücken befindet sich eine Fistel, die direct in die Tarsalknochen führt.

Operation am 24. August 83: Querschnitt, Entfernung des Tarsus bis auf Calcaneus und Talus. Letzterer wird an seiner vorderen Gelenkfläche angefrischt. Entfernung der Basis der Metatarsalknochen. Die Wunde wird ausgestopft.

Im Verlauf secundäre Naht und Drainage. Die Eiterung ist sehr gering, und ist bald eine ausgiebige Flexion und Extension der Zehen möglich. Schon am 24. September 83 konnte Patient entlassen werden, die Wunde war vollständig verheilt bis auf kleine Granulationsknöpfchen, der Austrittsstelle des Drainagerohrs entsprechend.

Patient ist gegenwärtig noch vollständig wohl und geht auf seinem Fusse ausgezeichnet.

8. Fall.

Schlösser, Theodor, 19 Jahre alt, Schuster aus Bottenbroich bei Dülken, am 29. Oktober 83 wegen Caries des rechten Fusses ins Bürgerhospital aufgenommen.

Patient will in seiner Jugend nie krank gewesen sein. Die Eltern starben beide im 56. Lebensjahre an Phthise; sechs Geschwister sollen gesund sein. Vor sechs Jahren bemerkte Patient mitten auf dem rechten Fusse ein Knötchen, welches allmählich anschwoll. Vor 2 Jahren wurde, da die untere Hälfte des Fusses bedeutend angeschwollen und sehr schmerzhaft war, incidiert, vier Monate später ausgekratzt. Einmal war Patient schon im Bürgerhospitale, wo energisch ausgelöffelt wurde. Da der Erfolg jedoch sehr unbedeutend war, so entschloss der Kranke sich zur grösseren Operation.

Schlösser ist von gracilem, schwächlichem Körperbau und sieht sehr anämisch aus. Phthisischer Habitus. Die Percussion der Lungen ergiebt nichts abnormes, bei der Auscultation hört man rauhes Atmen. Herztöne normal, im Urin kein Eiweiss. Auf dem Dorsum des rechten Fusses entsprechend dem Metatarsalknochen der dritten Zehe befindet sich eine etwa zehnpfennigstückgrosse Fistel, von der aus man mit der Sonde auf rauhen Knochen gelangt. Aus der Fistel entleert sich dünnflüssiger Eiter.

Am 6. December 83 wurde der Fistelstelle entsprechend, etwa in der Mitte des Metatarsus, ein Querschnitt gelegt, der an seinen Enden am innern und äussern Fussrande 5 cm. nach hinten verlängert wurde. Der dadurch umschriebene Lappen wurde mit allen darin enthaltenen Weichteilen zurückpräpariert. Zerstört waren hauptsächlich die Basis des dritten und vierten Metatarsalknochens; die Granulationen gingen von hier zwischen dem Würfelbeine einerseits und dem äussern Keil- und Kahnbeine andererseits ins Chopart'sche Gelenk hinein, wo die vordere Gelenkfläche des Talus zerstört war. Es wurden nun mit Meissel und Hammer entfernt die vordern Gelenkflächen von Talus und Calcaneus, das Os cuboideum, scaphoideum und die drei ossa cuneiformia; ausserdem dann noch die Basis der fünf Metatarsalknochen in grösserer Ausdehnung. Nachdem alsdann die Granulationsmassen und alles verdächtige Gewebe aus den entsprechenden Weichteilen entfernt waren, wurden nach sorgfältiger Blutstillung die durchschnittenen Sehnen entsprechend mit Catgut

vernäht, drainiert und die Hautwunde sorgfältig verschlossen. Lister'scher Verband.

Vom zweiten Abende ab Temperatursteigerung, die Zehen schwellen an, und hat Patient sehr grosse Schmerzen. Beim Verbandwechsel fand sich das Drainrohr verstopft; nach Reinigung desselben wurde die Wundhöhle mit 5prozentiger Carbollösung irrigiert. Da indessen die Temperatursteigerung anhält, wird der Verband wieder entfernt, die Hautsuturen weggenommen; jetzt zeigen sich die vernähten Sehnen an ihren Enden alle nekrotisch. Es werden nun die beiden Fussteile auseinander geklappt, alles nekrotische Gewebe mit der Scheere entfernt, die Wundfläche gehörig gereinigt und mit Jodoformgaze ausgestopft. Hierauf liessen die Schmerzen und Schwellung allmählich nach, die Temperatur sank auf die Norm, und es konnten in der Folge die Wundränder angefrischt und nach vorheriger Drainage vernäht werden. Während hiernach der Fuss anfänglich die Tendenz der Verheilung zeigte, schwoll er später wieder mehr an, und die Eiterung wurde stärker. Sondierend gelangte man auf den entblössten Talus, Calcaneus und ersten Metatarsalknochen, während die Metatarsi der übrigen Zehen gesund erschienen. Nach längerer Application von Jodoformstiften schwoll plötzlich die Gegend des Talocruralgelenkes unter Temperatursteigerungen an. Am 18. April 84 wurde deshalb eine Nachresection (Mikulicz) vorgenommen. Es wurde im alten Schnitte incidiert, der hintere Hautlappen bis über das Fussgelenk zurück präpariert und alsdann die total cariös zerstörten Knochen Talus, Calcaneus und ein Rest des ersten Metatarsalknochens entfernt. Da auch die Malleolen nicht mehr intact waren, so wurden die untern Epiphysen von Tibia und Fibula ebenfalls weggenommen.

Unter Jodoformverbänden heilte nun die grosse Wundhöhle sehr rasch aus. Das Allgemeinbefinden des Patienten besserte sich bedeutend und konnte derselbe bereits 8 Wochen nach der letzten Operation das Bett verlassen. Patient wurde als geheilt entlassen. Fig. VI und VII giebt eine Ansicht von dem betreffenden Fusse. Der Abstand der Ferse vom Fussboden beträgt, wenn Patient ganz gerade steht, 26 mm.

### 9. Fall.

Weinstein, Hermann, 30 Jahre alt, aus Königsberg, am 10. Dezember 83 wegen Caries des rechten Fusses ins Bürgerhospital aufgenommen.

Patient kann über eine etwaige heriditäre Belastung etc. nichts mitteilen, da seine Eltern ihm unbekannt gewesen. Er will nie besonders krank gewesen sein, jedoch von Jugend auf gehustet haben. Vor 2 Jahren machte er eine rechtsseitige Pleuritis durch. Vor ungefähr fünf Monaten schwoll der rechte Fuss an und es bildeten sich dort Fisteln, aus denen sich später Eiter entleerte.

Am 9. Januar 84 wird die Haut quer über den Fussrücken incidiert, und alle Weichteile bis auf die Knochen durchtrennt. Der Schnitt wird an beiden Fussseiten nach der Ferse hin verlängert, und der so umschriebene Lappen nach hinten zurückpräpariert. Alsdann werden entfernt: Die Basis der Metatarsalknochen, das os cuboideum, scaphoideum und die drei ossa cuneiformia; fernerhin die vordern Gelenkflächen von Talus und Calcaneus. Die Knochen waren stark zerstört, die Granulationen wucherten weit in die umgebenden Weichteile hinein und mussten letztere deshalb mit Scheere und Pincette gehörig gereinigt werden.

Nach Stillung der Blutung wurde die Wundhöhle mit Jodoformgaze ausgestopft, und antiseptischer Verband angelegt.

In der nächsten Zeit war die Eiterung ziemlich stark; erst am 31. Januar 84 konnte der vordere Fussteil dem hintern adaptiert werden, die Wunde schloss sich nur langsam. Anfangs März entwickelte sich über dem äussern Malleolus ein Abscess, der das ganze untere Unterschenkeldrittel einnahm und incidiert werden musste; hierauf entstand unter Verschlechterung des Allgemeinbefindens auch an der Aussenseite des rechten Oberschenkels ein kalter Abscess. Mitte Mai waren beide Lungenspitzen afficiert, die Erkrankung machte rapiden Fortgang, und erfolgte am 12. Juli 1884 der Tod an allgemeiner Tuberkulose.

Von Interesse wurde uns dieser Fall besonders dadurch, dass es uns möglich wurde, den operierten Fuss post mortem

zu amputieren und zu sceletieren. Ich bemerke, dass die Heilung an demselben während der letzten Leiden des Patienten fast vollendet war.

Der Fuss, von welchem Fig. VIII und IX beigefügt ist, giebt uns eine ganz gute Aufklärung darüber, wie sich nach einer solchen Querexcision die beiden Fussteile aneinander adaptieren bezw. welche Verbindung sie event. mit einander eingehen. In dem vorliegenden Falle hat sich ein vollständig neues Gelenk gebildet. Die Knochenschnittflächen an Talus und Calcaneus einerseits, den fünf Metatarsalknochen anderseits sind glatt aneinander abgeschliffen. Sie liegen fest gegeneinander und werden in dieser Stellung durch ein starkes Band, welches in der Planta pedis von der untern Fläche von Talus und Calcaneus auf die der fünf Metatarsalknochen übergeht, erhalten. Man übersieht dieses in der Mitte durchlöcherte Band gut, wenn man den vordern Fussteil stark gegen den Unterschenkel plantar flektirt. (cfr. Fig. X.)

10. Fall.

Kind Wahlen, Laurenz, 9 Monate alt, aus Röhe bei Eschweiler, aufgenommen am 28. Januar 84 in das Augustinerinnenkloster in Köln.

Anamnestisch ist weiter nichts zu eruieren, als dass das Kind, das erstgeborene von gesunden Eltern, seit einigen Wochen eine Anschwellung auf dem rechten Fussrücken bemerken lässt, welche auf Druck schmerzhaft ist.

Über dem rechten Tarsus findet sich bei dem sonst wohlgenährten Kinde eine fluktuierende Geschwulst.

Die Operation ist insofern interessant, als sie nach dem neuern Esmarch'schen Verfahren ausgeführt wurde. Nach Anlegung des Schlauches wurde quer über den Fussrücken ein bogenförmiger bis auf die Knochen reichender Schnitt geführt. Nach Lösung des Schlauches wurden alsdann die spritzenden Gefässe unterbunden, hierauf wieder zugeschnürt, und folgende Knochen und Knochenteile reseciert: die vorderen Gelenkflächen von Talus und Calcaneus, die Basis der fünf Metatarsalknochen und die zwischenliegenden fünf kleinern Tarsalknochen.

Hierauf wurden die Ränder der Hautwunde eingeklappt und nach der Esmarch'schen Methode mit einigen Silbersuturen vernäht. Während der Dauer der Operation war die Wunde mit einer schwachen Chlornatriumlösung (0,6 ClNa : 100,0 Aq. dest.) und ab und zu mit einer Sublimatlösung (1 : 2000 Aq. dest.) irrigiert worden. Jodoformverband. Der Schlauch blieb noch eine Viertelstunde nach der Operation an dem suspendierten Beinchen liegen.

Der Verlauf war ein überraschender; es traten kein Fieber, keine Schmerzen auf.

Beim ersten Verbandwechsel am 8. Februar 84 — die Operation hatte am 29. Januar 84 stattgefunden — konnten die Suturen entfernt werden; es bestand vollständige prima intentio.

Am 15. Februar 84 war die Heilung vollständig beendet und konnte das Kind bereits am 18. Februar 84 nach Hause entlassen werden. Der Fuss stand sehr schön und die Verkürzung in der Länge gegen den der gesunden Seite war eine ganz unbedeutende. Die Fig. XI, XII und XIII geben ein Bild von dem operierten und gesunden Fusse.

### 11. Fall.

Fräulein Vettweis, Antonie, 60 Jahre alt, Privatlehrerin aus Köln, am 18. Februar 84 wegen Caries der linken Fusswurzelknochen ins Bürgerhospital aufgenommen.

Die Eltern der Patientin verstarben in höherm Alter, der Vater an einem nervösen Leiden, die Mutter an Altersschwäche. Von neun Geschwistern verstarben sieben, worunter ein Bruder an einem Kniegelenkleiden; zwei noch lebende Schwestern im Alter von 69 und 53 Jahren sollen gesund sein. Patientin selbst hat in ihrer Jugend Masern und das Nervenfieber überstanden, will sonst aber immer gesund gewesen sein. Seit einem halben Jahre verspürt sie Schmerzen im linken Fusse, auf welchen ihr einmal vor längerer Zeit ein schwerer Gegenstand gefallen war; der Fuss war seitdem mehr oder weniger angeschwollen.

Bei der Aufnahme ins Hospital zeigt sich die Metatarsalgegend des linken Fusses verdickt und auf Druck schmerzhaft.

Fisteln bestehen nicht. Ausserdem besteht eine Anschwellung auf dem Dorsum der rechten Hand. Die Lungenspitzen sind suspect.

Am 20. Februar 84 quere Excision der Fusswurzelknochen. Es werden entfernt: Sämtliche Fusswurzelknochen mit Ausnahme des Calcaneus und eines Teiles des Talus; ausserdem die Basis der fünf Metatarsalknochen in ziemlicher Ausdehnung; die Knochen sind weithin zerstört. Nach der Operation wurde die Wundhöhle mit Thymolgaze ausgestopft und Lister'scher Verband angelegt.

Der Verlauf war vollständig normal; beim dritten Verbandwechsel wurde etwas Jodoformpulver zwischen die Wundflächen gestäubt und der vordere Fussteil an den hintern angelegt. Indessen trat durch eine sich entwickelnde rechtsseitige Handgelenkentzündung, die am 19. April 84 die Resection des Gelenks notwendig machte, eine Complication ein. Dabei wurde gleichzeitig, da die Verbindung am operierten Fusse noch ziemlich locker war, dort die frühere Incisionswunde angefrischt und vernäht. Seit ungefähr zwei Monaten ist die Wunde am Fusse ausgeheilt; da jedoch die Verbindung zwischen dem vordern und hintern Teile noch ziemlich locker ist, so wurde Gypsverband angelegt, mit welchem Patientin herumgeht. An der Hand bestehen noch mehrere Fisteln. Hinsichtlich des Fusses verweise ich auf Fig. XIV.

12. Fall.

Büchel, Sophia, 14 Jahre alt, aus Stommelen, aufgenommen ins Bürgerhospital wegen Caries des rechten Fusses am 15. Februar 84.

Die Eltern der Patientin leben noch und sind gesund, ebenso sechs Geschwister im Alter von 1—21 Jahren, während zwei als Säuglinge starben. Sie selbst hat die Masern überstanden. Im 4. Lebensjahre erhielt sie am selbigen Fusse quer über das Talo-Cruralgelenk einen tiefen Schnitt mit einer Sense, der aber vollständig ausheilte. Im 10. Jahre schwoll der Fuss auf dem Dorsum an, und es bildeten sich Fisteln, aus welchen sich bald mehr, bald weniger Eiter entleerte; jedoch ist Patientin immer herumgegangen.

Die Kranke ist von mässigem Ernährungszustande und blasser Gesichtsfarbe. Auf den Lungen ist nichts Abnormes nachzuweisen.

Der rechte Fuss ist in der Gegend der kleinen Fusswurzelknochen verdickt; auf dem Dorsum bestehen mehrere Fisteln, durch die man auf rauhen Knochen gelangt.

Operation am 21. Februar 84. Von der Basis des ersten zu der des fünften Metatarsalknochens wird ein Schnitt quer über den Fussrücken geführt, der an seinen beiden Enden entsprechend dem äussern und innern Fussrande nach hinten verlängert wird. Hierauf werden nach Zurückpräparieren des so umschriebenen Lappens entfernt: die vordere Gelenkfläche des Talus, das os scaphoideum, cuboideum, die drei ossa cuneiformia und die Basis der Metatarsalknochen. Nachdem dann noch die Granulationsmassen aus den Weichteilen mit der Scheere und dem scharfen Löffel weggeräumt und die Blutung gestillt worden war, wurde auch hier die Esmarch'sche Naht angewandt.

Der Verlauf wurde nur durch einen sich am Unterschenkel bildenden, grossen Abscess gestört, der Mitte März incidiert wurde. Seit Juli wurden, um dem Fusse die nötige Festigkeit und normale Stellung zu geben, Gipsverbände angelegt, mit denen Patientin herumging.

Am 24. September 84 besteht am äussern Fussrande noch eine kleine Fistel, die jedoch die Sonde nicht tief eindringen lässt. Der Fuss steht sehr schön; die Zehen können dorsal und plantar flectiert werden. Patientin geht in einem gewöhnlichen Schuhe, hat dabei gar keine Schmerzen und hinkt nicht. Die Länge des innern Fussrandes beträgt 21 cm, die des äussern 17 cm; am gesunden Fusse betragen die entsprechenden Masse 24 bezw. 20 cm. Die Fig. XV giebt ein deutliches Bild von dem operierten Fusse.

13. Fall.

Granderath, Margaretha, 20 Jahre alt, aus Königshofen. Aufgenommen ins Kölner Bürgerhospital am 6. März 84 wegen Caries der Fusswurzelknochen linkerseits.

Patientin hat wegen des schon lange bestehenden Leidens bereits zweimal Hülfe im Hospital gesucht, doch wurde trotz

der ergiebigsten Auslöffelung keine Heilung erzielt. Hereditär ist dieselbe nicht belastet.

Bei der Aufnahme zeigt Patientin ein gesundes Aussehen; der Lungenbefund ist normal. Ausser einer Fistel zwischen der ersten und zweiten Zehe bestehen deren mehrere auf dem Fussrücken.

Am 11. März 84 quere Excision. Dabei werden entfernt: der vordere Teil des Cuboidbeins, die drei Keilbeine, der erste, dritte und vierte Metatarsalknochen in grosser Ausdehnung, der zweite vollständig und ausserdem noch die Basalphalanx der zweiten Zehe.

Die Wundhöhle wurde mit Jodoformgaze ausgestopft. Ungefähr 3 Wochen nach der Operation wurde etwas Jodoformpulver in die Wundhöhle eingestreut, und der vordere Fussteil an den hintern angelegt.

Am 24. Mai 84 wurde Patientin mit Gipsverband nach Hause entlassen. Gegenwärtig besteht an der Incisionsstelle noch eine kleine Fistel. Patientin geht mit dem Gipsverbande herum.

### 14. Fall.

Fräulein Kamphenkel, Auguste, 24 Jahre alt, aus Langenberg, wurde am 3. August 84 wegen Caries des linken Fusses in das Augustinerinnenkloster zu Köln aufgenommen.

Der Vater der Patientin starb im Alter von 38 Jahren an der Schwindsucht, ebenso vier Geschwister im Alter von 5, 6, 15 und 21 Jahren. Die Mutter lebt noch und ist gesund. Seit 3 Jahren bildeten sich bei der Patientin am Halse Drüsen, die vereiterten und aufbrachen. Vor einem Jahre hatte sie eine heftige Hämoptoë. Seitdem hat sie viel gehustet und dabei oft Blut ausgeworfen. Seit Februar traten Schmerzen im linken Fusse auf, besonders beim Gehen. Es bildete sich an der Aussenseite ein Knötchen, welches Ende Juni incidiert wurde und eine Fistel hinterliess. Vor ungefähr zwei Monaten bildete sich eine Anschwellung auf dem Dorsum des rechten Handgelenkes. Patientin ist in der letzten Zeit stark abgemagert.

Bei der kränklich aussehenden und sehr anämischen Person ergiebt die Lungenuntersuchung beiderseitige Spitzenaffection,

links vorgeschrittener wie rechts. Auf dem rechten Handrücken befindet sich eine fluctuierende, breitbasig aufsitzende Geschwulst.

Der linke Fuss ist in der Tarsalgegend angeschwollen und schmerzhaft. Auf dem Dorsum befindet sich eine, in der Planta zwei Fisteln, durch welche man mit der Sonde auf entblössten Knochen gelangt.

Am 5. August 84 wird nach Anlegung des Esmarch'schen Schlauches ein Schnitt quer über den Fussrücken von der Basis des ersten Metatarsalknochens bis zur Basis des fünften hier in der Planta endigend, ausgeführt, welcher die Extensorensehnen mit Ausnahme derjenigen des Hallux nebst allen übrigen Weichteilen durchtrennt. Alsdann werden mit dem Hammer und Meissel folgende Knochen und Knochenteile im Zusammenhange reseciert: das os scaphoideum, cuboideum, (Fig. XVI) die drei ossa cuneiformia, die Basis der fünf Metatarsalknochen und die vordern Gelenkflächen von Talus und Calcaneus. Zerstört waren hauptsächlich das Cuboidbein, das äussere Keilbein, ein Teil des mittlern Keilbeins, des Kahnbeins und die Basis des dritten und vierten Metatarsalknochens. Nachdem die noch vorhandenen Granulationsmassen entfernt und die bestehenden Fisteln ausgelöffelt worden, wurde der Schlauch abgenommen und nach Stillung der Blutung wieder angelegt. Quer durch die Wundhöhle wurde ein Drainagerohr gelegt und mit Silber die Hautwunde geschlossen.

Die Heilung verlief ohne jeden Zwischenfall. Nach acht Tagen wurde das Drainagerohr und ein Teil der Nähte, nach vierzehn die übrigen entfernt. Am 25. August 84 wurden die Drüsen am Halse, am 9. September das tuberkulöse Ganglion auf dem rechten Handrücken operirt. Da die Festigkeit zwischen dem vordern und hintern Fussteile noch zu wünschen übrig liess, der Fuss auch etwas in Plattfussstellung und in seinem vordern Teil gegen den hintern adduciert stand (Fig. XVII und XVIII), wurde am 16. September 84 ein Gipsverband in corrigierter Stellung angelegt, welchen Patientin gegenwärtig noch trägt. Damals bestanden nur noch zwei kleine, den Austrittsstellen des Drainagerohrs entsprechende Fisteln.

### 15. Fall.

Frau Kuhlen, Hermann, 37 Jahre alt, aus Üttelsheim bei Homberg a. Rh., aufgenommen wegen Caries des linken Fusses ins Augustinerinnenkloster zu Köln am 11. August 84.

Der Vater der Patientin starb im Alter von 62 Jahren an einer Lungenentzündung, die Mutter und drei Geschwister sollen sehr gesund sein. Patientin ist, abgesehen von ihrem jetzigen Leiden, nie besonders krank gewesen. Seit 6 Jahren verheiratet, hat sie 4 Kinder geboren, von denen 2 im Säuglingsalter starben. Ihr jetziges Leiden führt sie auf einen Stoss zurück, den sie ungefähr vor Jahresfrist durch einen Holzschuh erhalten haben will. Seit der Zeit hat sie immer Schmerzen am Fusse gehabt und ist nur noch wenig und zwar mit Hülfe von Krücken herumgegangen. Der Fuss wurde mit Gipsverbänden behandelt, ein sich bildender Abscess wurde incidiert. Da sich jedoch die Wunde nicht schloss, der Fuss immer mehr anschwoll und schmerzhafter wurde, suchte Patientin Hülfe bei Bardenheuer.

Die Kuhlen hat ein gesundes Aussehen; auf den Lungen ist nichts nachweisbar. Der linke Fuss ist in der Gegend der kleinen Tarsalknochen am Aussenrande stark angeschwollen; hier befindet sich eine Fistel, durch welche man auf rauhen Knochen mit der Sonde gelangt.

Nach Reinigung etc., Anlegung des Esmarch'schen Schlauches wird ein Schnitt von der Basis des zweiten bis zu der des fünften Metatarsalknochens quer über den Fussrücken geführt. Derselbe durchtrennt alle Weichteile bis auf den Knochen. Alsdann werden, nachdem sie genügend zugänglich gemacht worden sind, folgende Knochen und Knochenteile mit dem Meissel entfernt: die Basis der fünf Metatarsalknochen, die drei Keilbeine, das Würfelbein, das Kahnbein und die vorderen Gelenkflächen von Fersen- und Sprungbein. Die Knochen waren sehr morsch und zum grössten Teile kariös zerstört, die Gelenke zwischen denselben sowie die Weichteile in ihrer Umgebung von stark speckigen Granulationen durchsetzt. Nach Entfernung derselben und Abnahme des Schlauches wurden die spritzenden Gefässe unter-

bunden, alsdann der Schlauch wieder angelegt, die Wunde mit Jodoformgaze ausgestopft und dann nach der Lister'schen Methode verbunden. Der Schlauch blieb noch ½ Stunde nach der Operation, welche am 12. August 84 stattfand, an dem eleviert gelagerten Gliede liegen.

Der Verlauf war vollständig fieberfrei und schmerzlos. Am 19. August 84 wurde zum ersten Male der Verband gewechselt. Die Wunde war so schön granuliert, dass der vordere Fussteil schon an den hintern angelegt werden konnte. Bei dem folgenden Verbandwechsel am 26. August 84 war schon eine vollständige Vereinigung eingetreten, so dass man den vordern Fussteil nicht mehr zu halten brauchte; der Fuss befand sich in sehr schöner Stellung. Von da ab schritt die Heilung rasch vorwärts.

Bei der Entlassung wurde der Patientin, teils zum Schutze, teils zur Erzielung einer festen Vereinigung, ein Gipsverband angelegt. Damals bestand nur noch eine kleine, an der äussern Fussseite belegene Fistel, die aber nicht mehr auf den Knochen führte. Ich habe die Patientin später noch verschiedene Male gesehen: der Fuss war vollständig ausgeheilt, hatte eine gefällige Form, und war die Vereinigung eine ziemlich feste. Mit einem künstlichen Schuhe geht Patientin sehr gut.

### 16. Fall.

Kind Klein, Josef, 5 Jahre alt, aus Köln; am 6. August 84 wegen Caries des rechten Fusses ins hiesige Bürgerhospital aufgenommen.

Anamnestisch ist weiter nichts zu eruieren. Bei dem sonst gesunden, kräftig aussehenden Jungen befindet sich an der Innenseite des rechten Fusses eine weiche, elastische Geschwulst. Dieselbe wird incidiert, und das zu Tage tretende Granulationsgewebe und das erkrankte os cuneiforme primum ausgelöffelt. Von der Incision herrührend bleibt eine Fistel zurück, durch welche man mit der Sonde bis an die Aussenseite des Fusses gelangt.

Es wird deshalb am 21. Oktober 84 ein Querschnitt in der Höhe der kleinen Tarsalknochen über den Fuss geführt. Nach

Freilegung der Knochen findet sich im os cuboideum und im Kopfe des Talus, also ganz getrennt vom Sitze der früheren Erkrankung, ein cariöser Herd. (cfr. Fig. XIX.)

Ausser dem os cuboideum werden die drei ossa cuneiformia, das os scaphoideum, die vordern Gelenkflächen von Talus und Calcaneus und die Basis der fünf Metatarsalknochen entfernt. Die Wunde wurde ausgestopft.

Am 4. November 84 wurden die Wundränder angefrischt, drainirt und vernäht. Der ganze Verlauf war durchaus fieberfrei.

Anfangs Januar 85 wurde, da der Fuss etwas Spitzfussstellung angenommnn hatte, die Tenotomie der Achillessehne vorgenommen. Die Resectionswunde ist bis auf eine kleine auf dem Fussrücken gelegene Fistel geheilt. Die Verbindung der Knochen ist sehr fest und steht der Fuss selbst in guter Stellung. Das Kind sieht vorzüglich aus und wird voraussichtlich bald entlassen werden.

### 17. Fall.

Kind Blesen. Sibilla, 7 Jahre alt, aus Honnef a. Rh., wurde am 7. April 84 wegen Cäries des linken Fusses von mir operiert.

Die Mutter des Kindes ist gesund, der Vater dagegen Phthisiker, sowie auch dessen Eltern an Schwindsucht starben.

Vor circa einem Jahre erkrankte bei dem Kinde das rechte Ellenbogengelenk, gleich darauf der linke Fuss. Während der Arm bis auf eine, wenig Eiter absondernde Fistel in rechtwinkliger Ankylose ausheilte, wurde am Fusse trotz verschiedenmaliger Auslöffelung keine Heilung oder Besserung erzielt. An demselben befinden sich auf dem Dorsum in der Nähe der Basis des ersten Metatarsalknochens mehrere Fisteln.

Bei der Operation wurden die erkrankten Partieen durch einen bogenförmigen, quer über den Fussrücken verlaufenden Schnitt hinlänglich freigelegt und alsdann die Basis der fünf Metatarsalknochen, die drei Keilbeine und die vordern Teile vom Kahn- und Würfelbeine entfernt. Den Ausgangspunkt der Erkrankung schien die Basis des ersten Metatarsalknochens zu bilden, so dass von diesem für den Gehact so wichtigen Knochen

ca. die Hälfte reseciert werden musste. Es wurde die im Falle 10 erwähnte Naht angewandt und die Wunde nach Aufstreuen von Jodoformpulver nach Lister verbunden.

Fieber trat nicht ein. Als jedoch am fünften Tage der Verband, weil stark durcheitert, entfernt werden musste, war der ganze Fuss, mit Ausnahme der nicht eingewickelten Zehen, stark gerötet und angeschwollen und mit teils schon geplatzten Brandblasen bedeckt. Die Erscheinung, die, wie sich später herausstellte, auf eine eigentümliche, mir bis jetzt noch nicht bekannt gewordene Idiosynkrasie gegen Jodoform, wie ich hier kurz erwähnen will, zurückzuführen war, machte mich im ersten Augenblick stutzig. Der Verband war nicht zu fest, sonst wären auch die Zehen geschwollen gewesen. Auch die Nähte konnten die Veranlassung nicht geben. Nach Abspülung des Fusses wurde der Verband erneuert. Verschiedene Versuche haben mich nachher belehrt, dass bei diesem Kinde Jodoform auf die äussere auch intacte Haut angewandt, sofort Schwellung und Brandblasenbildung hervorruft.

In der Folge schritt die Heilung rasch vorwärts, nur wollte sich eine der früheren Fisteln nicht schliessen; ein hier eingeführtes Jodoformstäbchen rief wieder die oben erwähnten Symptome hervor. Deshalb wurde am 17. Juli 84 noch das stehengebliebene Stück des ersten Metatarsalknochens entfernt.

Die vollständige Heilung war bald darauf vollendet; zwei Gipsverbände gaben dem Füsschen die nötige Festigkeit, auf welchem das Kind jetzt ohne Beschwerden herumläuft.

## Epikrise.

Werfen wir einen kurzen Rückblick auf die vorhergehenden Krankengeschichten, so ist nachzutragen, dass inzwischen die Fälle 12, 14 und 16 als geheilt entlassen wurden; Fall 13 ist gegenwärtig ganz gesund; Fall 11 starb an Phthise.

Von den Operierten gehören sechs dem kindlichen Alter an, die übrigen elf sind Erwachsene. Mit Ausnahme des Falles 17, bei welchem eine Nachresection nötig war, wurden die Kinder

sämtlich durch die erwähnte Operation direct geheilt; nur starb eines derselben später an Basilarmeningitis.

Von den übrigen elf Erwachsenen wurden sieben (Fall 7, 9, 11, 12, 13, 14, 15) direct ohne jede Nachoperation geheilt. Davon starben jedoch zwei später nach vollständiger Ausheilung des Fusses an Phthise (Fall 9 und 11).

Bei dreien war eine Nachresection nötig und zwar im Falle 2 eine zweimalige; diese Patientin blieb, trotzdem sie phthisisch war, dann an ihrem Fusse vollständig geheilt. Ebenso wurde im Falle 5 zweimal nachreseciert, aber die Patientin, die eine Amputation nicht zugeben wollte, starb später. Im Falle 8 wurde durch ausgedehnte Nachresection Heilung erzielt. — Im Falle 3 endlich wurde Heilung durch die Amputation herbeigeführt.

Durch die Operation wurden also zwölf Patienten von ihrem Fussleiden direct befreit; drei davon starben dann später an Phthise bezw. Meningitis-tuberculosa. In drei Fällen waren Nachresectionen in mehr oder minder grosser Ausdehnung nötig, um definitive Heilung zu erzielen. Von den übrigen beiden wurde der eine durch Amputation geheilt, der andere jedoch, wo dieselbe nicht zugegeben wurde, endete lethal.

Infolge der Operation selbst also starb keiner. Wo dieselbe keine Heilung erzielte, wurde diese durch spätere Nachresection oder Amputation herbeigeführt. Es spricht dieses Resultat gewiss für ausgedehnte Anwendung der oben erwähnten Methode. Dass man die geeigneten Fälle dazu zu wählen, insbesonders Rücksicht auf das Alter und etwaige Allgemeinkrankheiten des Patienten zu nehmen hat, braucht dabei nicht erwähnt zu werden. Kinder werden dieselbe, wie auch aus dem Vorhergehenden hervorgeht, besser ertragen als Erwachsene. Aber selbst bei Complicationen mit Lungenphthise in noch nicht zu vorgeschrittenem Stadium wird man diese Operation (wenn überhaupt operirt werden soll) immerhin ohne Bedenken ausführen können, da die dadurch hervorgerufene Eiterung jedenfalls die Kräfte des Patienten in nicht höherm Grade alteriert, als die Amputation, und letztere, wenn nötig, immer noch ausgeführt werden kann.

## Anhang.

Schliesslich möchte ich noch eines Falles kurz Erwähnung thun, in welchem die oben erwähnte Operationsmethode zur Beseitigung eines grossen Hautdefectes am Fusse vorgenommen wurde:

Giesen, Johann, 30 Jahre alt, Tagelöhner, wurde am 15. Mai 1884 wegen Luxation des rechten Talus ins Kölner Bürgerhospital aufgenommen.

An die Verletzung, die durch einen Fall aus bedeutender Höhe entstanden war, schloss sich, nachdem die Exstirpation des Talus nötig geworden, eine ausgedehnte Gangrän, die einen Defect an der Aussenseite des Fusses zurückliess, der ungefähr die Grösse einer Hand hatte und sich von den Metatarsen bis über die Malleolen erstreckte. Nur die Innenseite des Fusses bis zur dritten Zehe war noch mit Haut bedeckt. Von da ab lagen fast sämtliche Knochen bloss. Die Sehnen der Extensoren waren nekrotisch. Bei langsamer Granulationsbildung war keine Aussicht auf Heilung vorhanden und es wurde deshalb am 27. Oktober 84 zur Verkleinerung der Granulationsfläche die Resection der Fuss- und Mittelfusswurzelknochen ausgeführt. Es wurden entfernt: die Malleolarenden von Tibia und Fibula, die Basis sämtlicher Metatarsalknochen und alle dazwischen liegenden Knochen. Der zweite und vierte Metatarsalknochen, welche schräg angefrischt waren, wurden durch Silbersuturen mit der Tibia vereinigt. Die Heilung erfolgte darauf ohne weitere Störung. Die Fig. XX und XXI zeigen das Resultat.

Fig. I.

Fig. III.

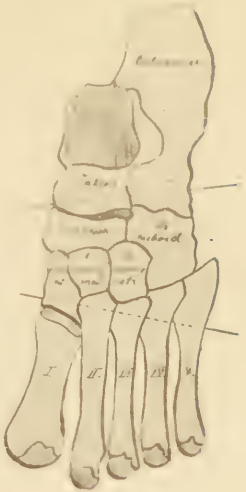

Fig. II.

Fig. IV.

Fig. V.

Fig. VI.

Fig. X.

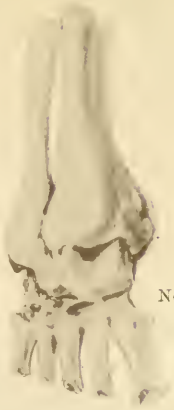

Neugebildete Gelenkbänder.

Fig. VII.

Fig. VIII.

Fuss in Vorderansicht nach Resection der kleinen Fusswurzelknochen, der Basis der Metatarsalknochen und der Gelenkflächen v. Talus und Calcaneus.

Fig. IX.

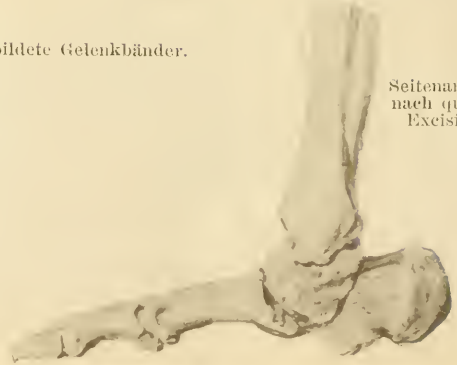

Seitenansicht nach querer Excision.

Fig. XI.

Fig. XII.

Fig. XIII.

Fig. XIV.

Fig. XV.

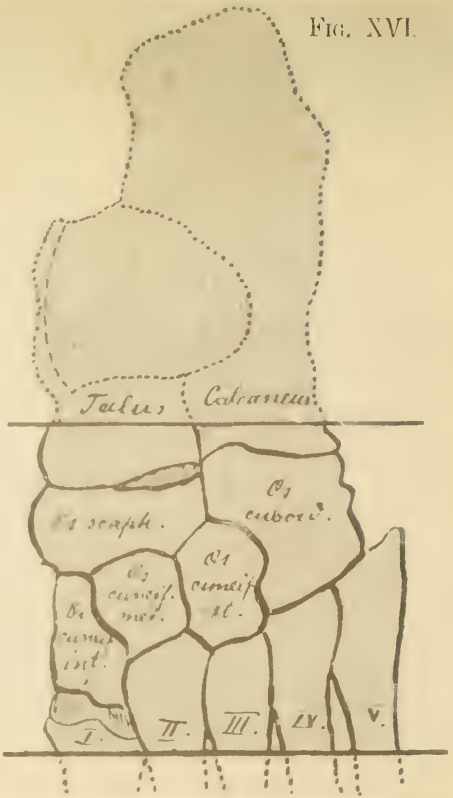


Fig. XVI.

Fig. XVII.

Cariöser Herd im Kopfe des Talus und os cuboideum.

Fig. XIX.

Fig. XVIII.

Fig. XX.

Fig. XXI.

hat sich Herr Professor Dr. Bardenheuer denn schliesslich für Veröffentlichung in Buchform entschieden, hierbei aber auch gleichzeitig die freundliche Mitarbeiterschaft seiner Herren Assistenzärzte in Anspruch genommen.

Von den bereits erschienenen und für die nächste Zeit im Erscheinen begriffenen Heften. lauten die Titel wie folgt:

1) Über die osteoplastische Resection des Manubrium sterni;
2) Die Querexcision der Fusswurzelknochen;
3) Die operative Behandlung der Hodentuberkulose durch Resection der Nebenhoden;
4) Die Principien der permanenten Extension zur Behandlung der Frakturen;
5) Die Nieren-Exstirpation;
6) Die operative Behandlung der septischen Epiphysenlinien-Entzündung;
7) Die operative Behandlung der hochgelagerten, durch einfache Anfrischung nicht heilbaren Mastdarm- resp. Mastdarmscheidenfisteln:
8) Die operative Behandlung der Caries der vorderen Fläche des Os sacrum resp. der Articulatio sacroiliaca;
9) Die operative Entfernung von Gallensteinen.

Jeder Band wird nach dem Muster des vorliegenden in sauberer Ausstattung erscheinen und mit zahlreichen Illustrationen versehen sein. die den Wert der Hefte wesentlich erhöhen. Die unterzeichnete Verlagshandlung glaubt, dass alle Herren Aerzte sowie die Vorstände der ärztlichen Lesevereine und medizinischen Fachbibliotheken die „Mitteilungen aus dem Kölner Bürgerhospital" als eine schätzenswerte Bereicherung der medizinischen Literatur anerkennen und würdigen werden.

Albert Ahn, Verlagsbuchhandlung in Köln.

# COLUMBIA UNIVERSITY LIBRARIES

This book is due on the date indicated below, or at the expiration of a definite period after the date of borrowing, as provided by the library rules or by special arrangement with the Librarian in charge.

| DATE BORROWED | DATE DUE | DATE BORROWED | DATE DUE |
|---|---|---|---|
| | | | |
| | | | |
| | | | |
| | | | |
| | | | |
| | | | |
| | | | |
| | | | |
| | | | |
| | | | |
| | | | |
| | | | |
| | | | |
| | | | |
| | | | |
| C28(842)M50 | | | |

Stockton, Calif.

COLUMBIA UNIVERSITY LIBRARIES (hsl.stx)
RD 553 Sch5 C.1
Die querexcision der Fusswurzelknochen.
2002312980

RD553

Sch5

Schmidt
Die querexcision der fusswurzel-
knochen

2.13.46 C. U. Binden

RD553

Sch5